

# Die Gefährdung des Ungeborenen bei Pockenschutzimpfung in graviditate<sup>1</sup>

G. Töndury und G. Kistler

Aus dem Anatomischen Institut der Universität Zürich

### Zusammenfassung

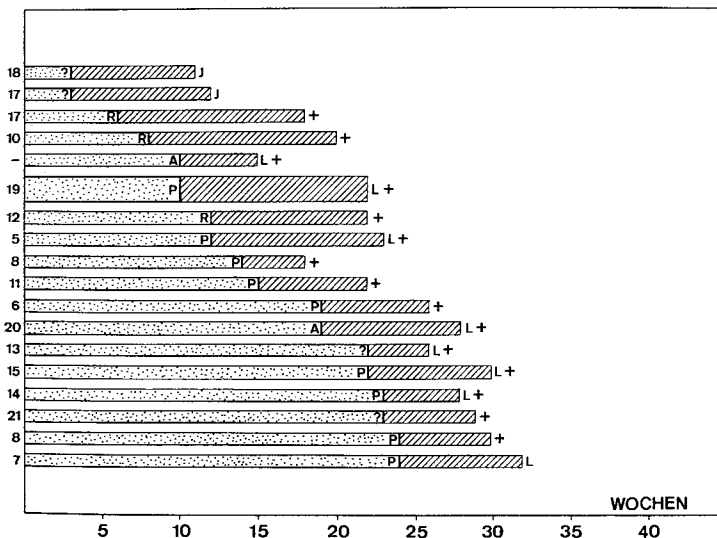
Es wurden zwei Fälle beschrieben, die zeigen, daß das Vacciniavirus bei Pockenimpfung in graviditate transplazentar die Frucht infizieren kann. Im ersten Fall handelte es sich um eine Revakzination nach langem Intervall, im zweiten um eine nichtimmune Gravida, die von ihrem frisch geimpften Kinde infiziert wurde. In beiden Fällen kam es zu einer generalisierten Vaccinia von Fetus und Plazenta und schließlich zum spontanen Ausstoßen der schwer geschädigten, nicht lebensfähigen Früchte. – Elektronenmikroskopisch gelang der Nachweis des Virus in der geschädigten Haut, in anderen fetalen Organen und im Stroma der Plazentarzotten.

E. Jenner beschrieb 1809 den wohl ersten Fall einer Vaccinia-Fetopathie. Eine schwangere Frau, die er im 8. Monat gegen Pocken

geimpft hatte, spürte 23 Tage nach der Impfung keine Kindsbewegungen mehr. Nach weiteren 12 Tagen wurde sie von einem toten Kinde entbunden, dessen Haut über und über mit pockenähnlichen Pusteln bedeckt war. Diesen Befund führte Jenner damals in richtiger Erkenntnis der Zusammenhänge auf die Impfung der Mutter zurück. Erst in neuerer Zeit wurden die Publikationen häufiger, die auf die Gefährdung der Frucht durch eine Impfung der Gravida hinweisen und Zurückhaltung empfehlen. Trotz dieser Warnungen werden täglich bei Frauen Impfungen gegen Pocken vorgenommen, ohne daß die Frage

<sup>1</sup> Referat anlässlich des Berner Kolloquiums über Pockenimpfung, Bern, 24. Oktober 1972.

Vaccinia: Embryo- und Foetopathien



Tab. 1 Vaccinia-bedingte Embryo- und Fetopathien durch Impfung (oder Sekundärinfektionen) bei der Gravida. Die Zahlen vor den Säulen beziehen sich auf die im Literaturverzeichnis aufgeführten Publikationen. Dauer der Gravidität (in Wochen) bis zum Zeitpunkt der Impfung oder des Sekundärinfektes bei der Mutter. Schraffierte Felder = Intervall zwischen Impfung (oder Sekundärinfekt) und Ausstoßung des Kindes.

P = Primovakzination, R = Revakzination, A = akzidenteller Infekt bei der Mutter, J = Interruptio, L+ = Ausstoßung eines noch lebenden Feten, Tod innerhalb kurzer Zeit; + = intrauteriner Fruchttod, L = Überleben des Kindes.

(Aus: G. Kistler und R. Gertsch: Pockenschutzimpfung und Gravidität. Dtsche. Med. Wschr. 95 [23], 1254, 1970. Mit freundlicher Genehmigung durch den Georg Thieme-Verlag, Stuttgart.)

einer eventuell bestehenden Schwangerschaft abgeklärt wird. Die potentiellen Gefahren, die aus einer Pockenschutzimpfung für den Keimling erwachsen, werden vielmehr heute noch von vielen Ärzten, weichen die Berichte über die letalen Folgen einer transplazentaren Infektion des Kindes unbekannt sind, bagatellisiert. Dabei ist zu berücksichtigen, daß die Zahl der Aborte und Totgeburten nach Pockenschutzimpfung während der Schwangerschaft wesentlich größer sein dürfte, als allgemein angenommen wird. *McArthur* (1952) stellte auf Grund systematischer Untersuchungen eine erhöhte Sterblichkeit der Frucht bei 67 Schwangeren fest, die während des ersten Trimesters der Schwangerschaft geimpft worden waren. Bei 47 Prozent der während der 4.–12. Woche geimpften Frauen war die Schwangerschaft gestört. Deshalb finden es *McArthur* und *Lyon* nicht ratsam, im ersten Trimester, insbesondere im 2. und 3. Monat, zu impfen. Nach unseren eigenen Erfahrungen (*Töndury*, 1962, 1969; *Kistler* und *Gertsch*, 1970) besteht das *Risiko einer transplazentaren Übertragung des Vacciniavirus auf das Ungeborene jedoch während der ganzen Dauer der Schwangerschaft*. Der Übertritt des Virus von der Mutter auf das Kind scheint dabei unabhängig zu sein vom Schweregrad der Impfreaktion. Er kann bei Erst- und bei Wiederimpfungen nach langem Intervall erfolgen. Im weiteren besteht die Gefahr von *sekundären* Vacciniainfekten bei graviden Frauen, vor allem nach Impfung von Kleinkindern (*Wielenga*, 1961; *Kistler* und *Gertsch*, 1970). Dies soll anhand je eines Beispiels beleuchtet werden.

Beim ersten Fall (MK 626) handelt es sich um eine 28jährige II-Para, die 52 Tage p.m. wiedergeimpft worden war. Sie zeigte eine heftige Reaktion mit Fieber und starken lokalen Erscheinungen, die nach 8 Tagen abflauten. Die Schwangerschaft verlief unauffällig, bis 85 Tage nach der Impfung plötzlich eine starke Genitalblutung auftrat, die

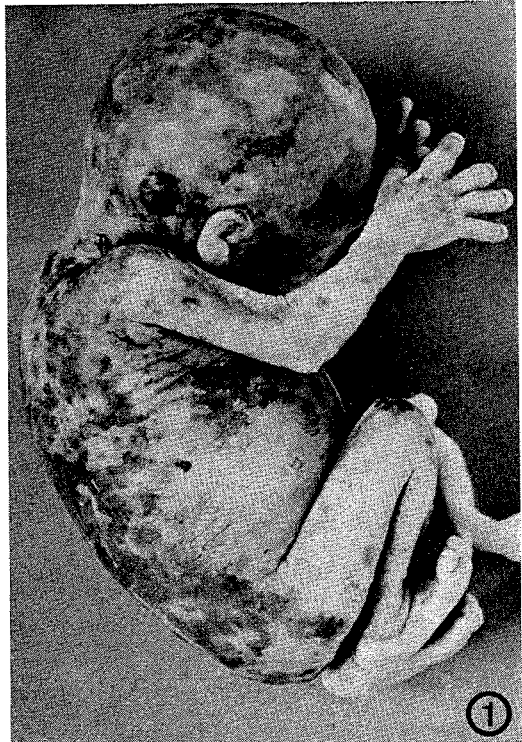

Abb. 1 MK 626. Beachte die pockenähnlichen Pusteln im Bereich der gesamten Haut des Fetus.

eine Hospitalisierung nötig machte. Kurz nach Einweisung in die Klinik wurde ein frishtoter Fetus von 12,5 cm SSL geboren, der alle Zeichen einer generalisierten Vaccinia aufwies (Abb. 1). Der ganze Körper war mit teilweise kraterförmigen Pusteln bedeckt, die an typische Pockenblasen erinnerten.

Die histologische Untersuchung der *Haut* (Abb. 2) bestätigte das Vorliegen pockenartiger Schädigungen, welche mit der Degeneration der Zellen des Stratum spinosum der Epidermis begannen. Viele der geschädigten Zellen enthielten zytoplasmatische eosinophile Einschlusskörperchen, die von einer

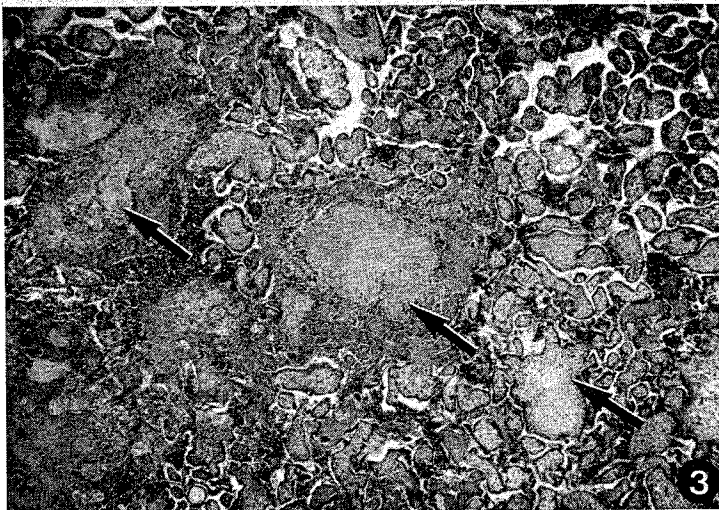
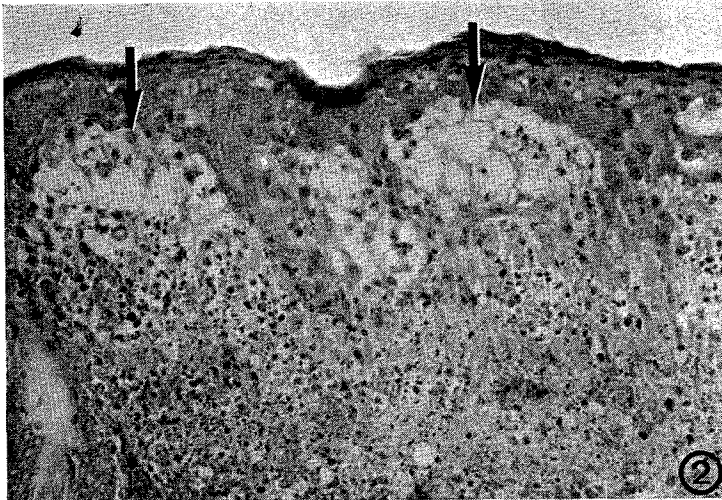
Abb. 2 Ausschnitt aus der Rückenhaut des Fetus MK 626. Beachte die Nekrosen im Bereiche des Corium und die in Ausbildung begriffenen Pockenblasen in der Epidermis (Pfeile).

Abb. 3 Ausschnitt aus der Plazenta von MK 626. Die Pfeile weisen auf die bereits makroskopisch sichtbar gewesenen Knötchen hin, die aus abgestorbenen Zotten und Fibrin bestehen. Dazwischen zahlreiche normale Zotten.

schmalen ungefärbten Zone umgeben waren. Das Corium war nekrotisch und von Blut durchtränkt.

Die *Plazenta* (Abb. 3) war von gelblichweißen Knötchen durchsetzt, welche aus nekrotischen Zotten und dicken Fibrinlagen be-

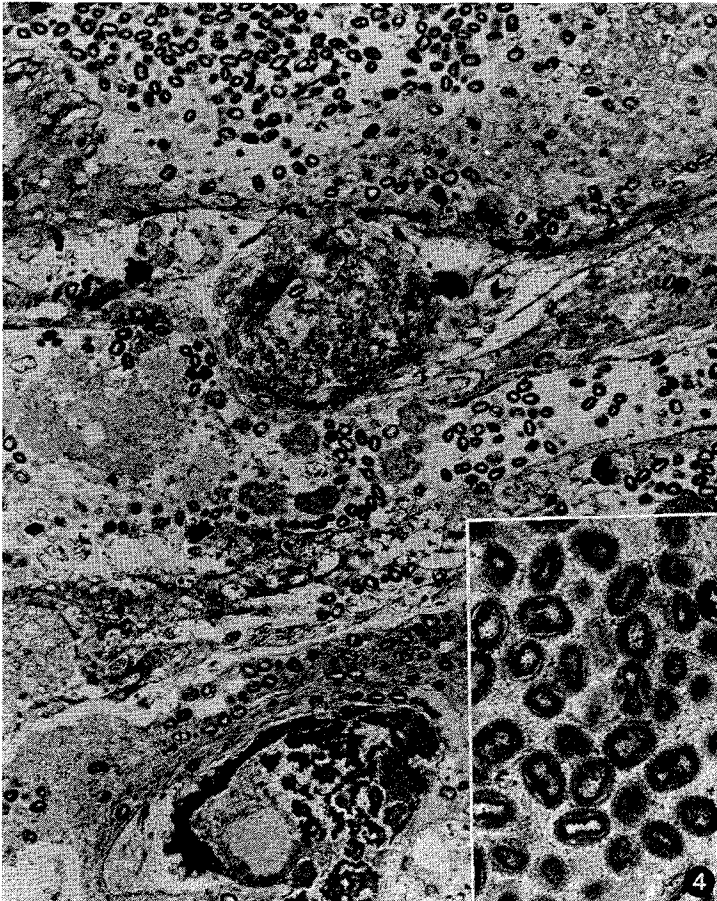


Abb. 4 Ausschnitt aus der Haut des Foeten MK 626 (vgl. mit Abb. 1). Massive Akkumulation von Vaccinia-Viren im intra- und extrazellulären Raum. 12 000 x. Ausschnitt: Reife Viruspartikel aus einer Epidermiszelle des gleichen Falles, 37 000 x.

standen. Zwischen diesen Knötchen waren noch zahlreiche normal gebaute, gut vaskularisierte Zotten zu sehen. In vielen Blutgefäßen fanden sich pyknotische Zellkerne und in Abschilferung begriffene Endothelzellen. Die elektronenmikroskopische Untersuchung von Haut und Plazenta ermöglichte den Nachweis des Vacciniavirus, das an seiner dachziegelartigen Form und dem «hantel»-

förmigen Kern deutlich zu erkennen war. Die zerfallenden Epidermiszellen und das Interstitium (Abb. 4) enthielten zahllose reife Viren.

Den zweiten Fall möchten wir wegen der besonderen Anamnese kurz beschreiben: Eine 25jährige II-Gebärende war im Alter von 6 Jahren gegen Pocken geimpft und nie revakziniert worden. In der 10. Woche der zweiten

Schwangerschaft wurde ihr 1<sup>1/2</sup>jähriger Sohn geimpft. Etwa 3 Wochen nach der Impfung erkrankte die Mutter an einer schweren Blepharokonjunktivitis, die vom Ophthalmologen auf einen Vacciniainfekt zurückgeführt wurde. Zwei Wochen nach Beginn der Augenkrankung traten plötzlich wehenartige Unterleibsschmerzen auf, und die Patientin wurde hospitalisiert. Bei der Untersuchung wurde ein 12 cm langer, noch lebender Fetus in der Vagina gefunden. Die Plazenta war bläulichschwarz verfärbt und aufgetrieben. Am Keimling konnten äußerlich keine krankhaften Veränderungen festgestellt werden.

Bei der elektronenmikroskopischen Untersuchung fanden sich schwer geschädigte Plazentarzotten, deren Epithel teilweise nekrotisch und von der Unterlage blasig abgehoben war. Im Zottenstroma wurden intra- und extrazellulär Vacciniaviren in großer Zahl gefunden.

Die Haut des Fetus zeigte im Gegensatz zum ersten Fall keinerlei Veränderungen. Hingegen fanden sich besonders in der Leber zahlreiche nekrotische Partien, deren Zellen die typischen homogenen Einschlusskörperchen aufwiesen. Vacciniavirus wurde außer in der Leber auch in den Lungen und in den Nieren festgestellt. Als besonders interessanter Befund seien noch die Veränderungen an den Blutgefäßen des Corium angeführt. Bis auf wenige pyknotische Zellen waren sie vom Endothel entblößt. Die noch erhaltenen Endothelzellen waren pyknotisch und blasig aufgetrieben.

Unsere Untersuchungsergebnisse haben einwandfrei gezeigt, daß der Keimling transplazentar infiziert wird. Die in der Plazenta und im Keimling gefundenen Läsionen sind eine direkte Folge der Virusinvasion. Eine einmal erfolgte Infektion der Frucht wird chronisch. In dieser Hinsicht verhält sich ein Vaccinia-Infekt gleich wie eine Infektion der Frucht durch das Rötelnvirus. Während aber das

Rötelnvirus teratogen wirkt, verursacht das Vacciniavirus ein Krankheitsbild, das im wesentlichen mit dem bei Pockenkranken beschriebenen übereinstimmt. — Die nachstehende Zusammenstellung der uns zugänglich gewesenen Literatur zeigt, daß mit dem Risiko einer transplazentaren Virusinfektion im Verlaufe der *ganzen Schwangerschaft* gerechnet werden muß. Nur das Intervall zwischen Impfung und Ausstoßung der geschädigten Frucht variiert und ist im allgemeinen um so länger, je früher in der Schwangerschaft geimpft wurde. Statistische Angaben über die prozentuale Häufigkeit solcher Impfkomplicationen sind kaum zu erhalten.

Aus den bisher vorliegenden Beobachtungen ergeben sich folgende Konsequenzen: Die Pockenschutzimpfung ist bei einer Gravida kontraindiziert, da sie die Frucht gefährdet. Dies gilt für eine Primär- und Revakzination nach mehrjährigem Intervall. Auch auf die Impfung eines Kleinkindes sollte verzichtet werden, wenn dessen Mutter erneut schwanger ist, da durch den engen Kontakt zwischen Mutter und Kind eine Übertragung von Vacciniavirus von der Impfstelle des Kindes auf die Mutter möglich ist. Bei Pockenkontakt oder bei Reisen in Pockenendemiegebiete kann die Frau jedoch durch entsprechende Dosen von Vaccinia-Hyperimmungammaglobulin wirksam abgeschirmt werden. Dabei ist zu berücksichtigen, daß die Schutzwirkung solcher Präparate die Dauer von einigen Wochen nicht übersteigt. Die Injektion von Gammaglobulin ist daher, wenn nötig, zu wiederholen. Die gleiche prophylaktische Maßnahme kann natürlich auch durchgeführt werden, um eine Gravida vor einer möglichen Sekundärinfektion, ausgehend von der Impfstelle ihres Kleinkindes, zu schützen.

#### Literatur

- [1] McArthur P.: Congenital vaccinia and vaccinia gravidarum. *Lancet* 1, 1104 (1952).

- [2] *Abramowitz L. J.*: Vaccination and virus diseases during pregnancy. *S. Afr. med. J.* 31, 1 (1957).
- [3] *Bellows M. T., Hyman M. E., Merritt K. K.*: Effect of smallpox vaccination on the outcome of pregnancy. *Publ. Hlth. Rep. (Wash.)* 64, 319 (1949).
- [4] *Dixon C. W.*: Vaccination against smallpox. *Brit. med. J.* 2, 1262 (1962).
- [5] *McDonald A. M., McArthur P.*: Foetal vaccinia. *Arch. Dis. Childh.* 28, 311 (1953).
- [6] *Entwistle D. M., Bray P. T., Laurence K. M.*: Prenatal infection with vaccinia virus. Report of a case. *Brit. med. J.* 2, 238 (1962).
- [7] *Friart G. M.*: Vaccination antivariolique in utero. *Arch. belges Derm.* 19, 191 (1963).
- [8] *Green D. M., Reid S. M., Rhaney K.*: Generalized vaccinia in the human foetus. *Lancet* I, 1296 (1966).
- [9] *Greenberg M., Yankauer A., Krugman S., Osborn J. J., Ward R. S., Dancis J.*: The effect of smallpox vaccination during pregnancy on the incidence of congenital malformations. *Pediatrics* 3, 456 (1949).
- [10] *Hood C. K., McKinnon G. E.*: Prenatal vaccinia. *Amer. J. Obstet. Gynec.* 85, 238 (1963).
- [11] *Kropholler D. R. W., Voorhoeve-Den Hartog D. J.*: Vruchtdood door vaccinia generalisata van de foetus. *Ned. T. Geneesk.* 106, 2276 (1962).
- [12] *Killpack W. S.*: Prenatal vaccinia. *Lancet* I, 388 (1963).
- [13] *Kistler G. und Gertsch R.*: Pockenschutzimpfung und Gravidität. *Dtsche. Med. Wschr.* 95, 1254 (1970).
- [14] *Lynch F. W.*: Dermatologic conditions of the fetus: Case believed to be fetal pemphigoid vaccinia. *Arch. Derm. Syph. (Chic.)* 26, 997 (1932).
- [15] *Lycke E., Ahrén C., Stenborg R., Bernler G., Spetz S.*: A case of intrauterine vaccinia. *Acta path. microbiol. scand.* 57, 287 (1963).
- [16] *Lyon E.*: Schwangerschaft, eine Gegenanzeige der Pockenwiederimpfung? *Med. Klin.* 56, 1205 (1961).
- [17] *Naidoo P., Hirsch H.*: Prenatal vaccinia. *Lancet* I, 196 (1963).
- [18] *Straetmans*: zitiert in *Friart G. M.* [7].
- [19] *Töndury G.*: Über die Gefährdung des menschlichen Keimlings durch das Vacciniavirus. *Praxis* 57, 170 (1968).
- [20] *Töndury G.*: unveröffentl. Beobachtung (1965).
- [21] *Tucker S. M., Sibson D. E.*: Foetal complication of vaccination in pregnancy. *Brit. med. J.* 2, 237 (1962).
- [22] *Wielenga G. H., van Tongeren A. E., Ferguson A. H., van Rijssel T. G.*: Prenatal infection with vaccinia virus. *Lancet* I, 258 (1961).
- [23] *Wiersum A. K.*: Varioloïd bij een fetus. *Ned. T. Geneesk.* 100, 971 (1956).

#### Résumé

*Nous avons eu l'occasion d'examiner deux fœtus expulsés spontanément après une vaccination de la mère dans le premier trimestre de la gravidité et de comparer nos cas avec d'autres décrits dans la littérature. Tous les fœtus présentaient une infection vaccinale généralisée avec une atteinte de la peau, de la muqueuse de l'intestin antérieur et de différents organes internes. L'examen électromicroscopique de la peau lésée des fœtus nous a révélé l'invasion du virus dans l'épiderme: les cellules du stratum spinosum étaient remplies de virus, mais aussi dans les espaces intercellulaires dilatées ils étaient nombreux. Nous supposons que le virus ayant passé dans la circulation réinfecte le placenta. Dans des coupes électromicroscopiques nous y trouvions des virus dans le stroma des villosités lésées. L'infection de l'embryon ou du fœtus finit par tuer le fœtus qui ne dispose pas encore de moyens de défense.*

#### Summary

*Primary vaccination against smallpox of a pregnant woman can result in a transplacental passage of vaccinia virus. An intra-uterine infection might also occur following revaccination after a long interval. A non-immune pregnant woman risks, in addition, to be infected accidentally by a close contact with a recently vaccinated child. Embryonic or fetal vaccinia infections are always generalized and lethal for the unborn. Two cases of fetal vaccinia are summarized.*

#### Adresse des Hauptautors:

Prof. Dr. G. Töndury, Anatomisches Institut der Universität Zürich, Gloriastraße 19, 8006 Zürich